

Stomatologický občasník

září 2008

ČSCHS

Vážení kolegové,

po delší odmlce se Vám do rukou dostává nové číslo Stomatologického občasníku, který pro Vás připravuje Česká stomatologická společnost (ČSCHS).

Věříme, že odmlky mezi jednotlivými čísly občasníku se budou zkracovat. Naším cílem je informovat Vás alespoň jedenkrát ročně o dění v ČSCHS a přinášet Vám k prostudování zajímavá témata.

Níže uvedené odborné články obou autorů – doc. MUDr. Martina Starosty, Ph.D., a MUDr. René Foltána, Ph.D. – se zaměřují na implantologickou problematiku a svým obsahem se vzájemně dobře doplňují.

Česká stomatologická společnost zajistila on-line předplatné dvou renomovaných časopisů –

Journal of Oral and Maxillofacial Surgery a **International Journal of Oral & Maxillofacial Implants**.

Zájemci z řad členů ČSCHS obdrží přístupová hesla na sekretariátu ČSCHS od paní Zuzany Hromádkové (hromadkova@dent.cz).

Informace o ČSCHS lze najít na webových stránkách www.dent.cz v podadresáři Odborné společnosti. Vedení ČSCHS však intenzivně pracuje na vlastní internetové prezentaci, která bude spuštěna na podzim tohoto roku pod adresou www.stomatologie.cz.

Jsme přesvědčeni, že Vás občasník zaujme a bude Vás inspirovat v každodenní praxi.

Výbor České stomatologické společnosti

Význam připojené gingivy v okolí zubního implantátu

Martin Starosta

Oddělení parodontologie a implantologie,

Klinika zubního lékařství LF UP a FN Olomouc

Souhrn: Náhrada zubu zubním implantátem je pokládána za běžnou součást terapie. Mezi hlavní diskutované oblasti při neúspěších můžeme řadit vliv mikrobiální infekce se vznikem periimplantitidy a přetěžování implantátů v rámci nedokonale zhotovené protetické suprakonstrukce. Úspěšnost implantátu je hodnocena mimo jiné tzv. osseointegrací, tj. spojení mezi kostí a implantátem. Nicméně důležité je rovněž uspořádání měkkých tkání kolem transmukózní části zubního implantátu, tzv. soft tissue integration.

Klíčová slova: osseointegrace, soft tissue integration, periimplantitis

Úvod

V současnosti je náhrada zubu zubním implantátem pokládána za běžnou součást terapie. Úspěšnost implantace lze pokládat za značně vysokou. Procenta neúspěchu v rámci tzv. **primárního selhání** se pohybují v rozmezí 2–5 % (1, 2, 3). Značnou úspěšnost zde zajišťují nepochybně zkušenosti operátora, dodržení fyziologického postupu při inzerci fixtury, tvar, typ povrchu implantátu a jejich správná indikace.

Dlouhodobé studie sledující úspěšnost implantace již zhodnocují jejich spolehlivost po určitém časovém období funkčního zatížení implantátu. Pokud dojde v této fázi k vyhojení

implantátu, můžeme pak mluvit o tzv. **sekundárním selhání**. Nepochybně je toto procento vyšší nežli selhání primární, nicméně většinou nedosahuje hodnoty vyšší než 10 % (4). V souvislosti se sekundárním selháním mohou být hodnoceny různé vlivy. Mezi hlavní diskutované oblasti můžeme řadit vliv mikrobiální infekce se vznikem periimplantitidy a přetěžování implantátů v rámci nedokonale zhotovené protetické suprakonstrukce (5).

Z hlediska praxe je však nutné k těmto výše uvedeným skutečnostem uvést, že nikdo z praktikujících implantologů nechce mít neúspěchy, případně je chce totálně minimalizovat. Zde

je na místě otázka: Jsme si vědomi přesně, co děláme, tj. dodržujeme správné indikace a postupy vedoucí k úspěchu?

Pokud pomineme celkové absolutní a relativní kontraindikace implantací, které jsou obecně známé, je nutné se zaměřit na „lokální problematiku“. To jest konkrétní anatomické poměry tkání v místě implantace a po implantaci, zvolení vhodného načasování implantace vzhledem k očekávanému výsledku (okamžitá, odložená okamžitá, odložená), zvolení techniky inzerce (jednofázový postup, dvoufázový postup, flapless technika), doba plného protetického zatížení implantátu. Všechny výše zmíněné proměnné má operátor v ruce a je nezbytné si uvědomovat vzájemné souvislosti k dosažení maximálního úspěchu.

Základní vědomostí je zhodnocení anatomických poměrů struktur v okolí implantátu. Vzhledem ke skutečnosti, že zubní implantát má nahrazovat zub, je logickým předpokladem, že tkáň v okolí zubního implantátu by měly do značné míry napodobovat tkáň v okolí zubu.

Nepochybným pojmem hrajícím prim v úspěšnosti implantátu je tzv. osseointegrace, tj. spojení mezi kostí a implantátem. Nicméně důležité je rovněž uspořádání měkkých tkání kolem transmukózní části zubního

implantátu, tzv. soft tissue integration. Zde je na místě uvést známé poznatky plynoucí ze srovnávací anatomie zubu a implantátu (**obr. 1**).

Anatomie parodontu

Z hlediska uspořádání tkání v okolí zubu mluvíme o tzv. parodontu. Pod tento pojem řadíme alveolární kost, zubní cement, parodontální vlákna a gingivu.

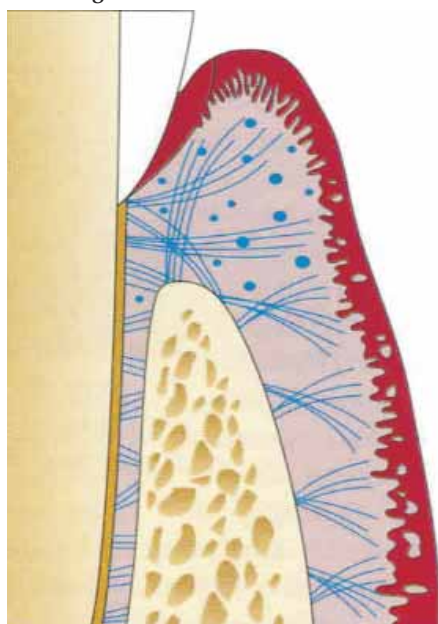
Zub je k okolní alveolární kosti přichycen prostřednictvím parodontálních vláken. Ty můžeme dle jejich lokalizace rozdělit na infraalveolární a supraalveolární. Obsahem parodontální štěrbiny je kromě výše zmíněných infraalveolárních vazů nervovécévní pletěň.

Supraalveolárně je dále zub spojen s okolní sliznicí pomocí **těsnicího (spojovacího) epitelu** v místě dentogingiválního spojení. Toto spojení se nachází koronárně od posledních supraalveolárních parodontálních vazů a strop vytváří dno dásňového sulku. Spojovací epitel je tvořen nekeratinizovanými buňkami, jeho šířka činí přibližně 2 mm a je prostupný pro tekutiny i krevní elementy. Spojovací epitel společně s obsahem parodontální štěrbiny hraje důležitou roli v obranné reakci organismu vůči zevnímu prostředí.

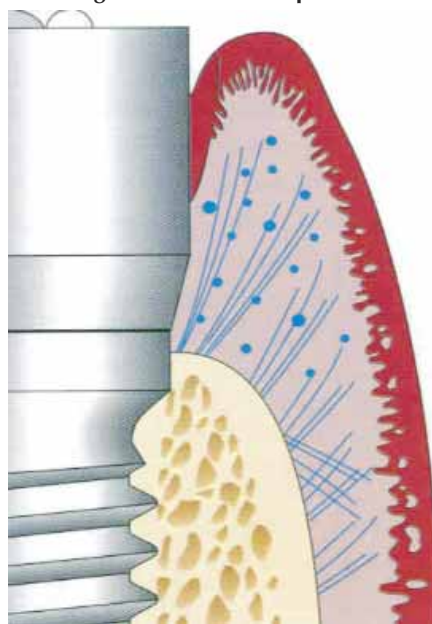
Stěna gingiválního sulku naléhající na zub je vystlána **sulkulárním epitelem**. Jedná se o nerohovějící epitel, který na vrcholu volné gingivy přechází orálně v epitel rohovějící. Tento mnohvrstevný rohovějící epitel kryje povrch gingivy až po mukogingivální linii a vytváří tzv. mastikační část sliznice dutiny ústní a nazývá se **epitel orální**. V rozsahu od mukogingivální linie do úrovně dna fyziologického gingiválního sulku se nachází tzv. připojená gingiva. Připojená gingiva pevně lpí k periostu alveolárního výběžku a má za úkol mechanickou ochranu dentogingiválního spojení. Supraalveolární vlákna parodontu vytváří tzv. plexus fibrosus marginalis, který zajišťuje těsné naléhání volné gingivy na krčkovou část zubu. Jsou různě uspořádána a dle jejich úponu rozlišujeme vlákna dentogingivální, dentoalveolární, alveologingivální, transeptální, cirkulární a další. Důležité je si také uvědomit anatomické uspořádání nutričních cév v této oblasti. Parodont je vyživován ze třech cévních zdrojů: suprapariostální cévy, nutriční cévy z alveolu a cévy z parodontálního plexu přítomného v parodontální štěrbině. Tyto hlavní tři zdroje vytvářejí četné anastomózy, které se za určitých podmínek (zánět) zmnožují a umožňují dokonalejší krevní cirkulaci v dané oblasti.

Obr. 1: Schéma anatomických struktur kolem implantátu a zubu.

Morfologie tkání v okolí zubu



Morfologie tkání v okolí implantátu



Anatomie tkání v okolí implantátu

Pro tkáň v okolí zubního implantátu nemáme v češtině používaný ekvivalent. Můžeme sem zařadit alveolární kost a gingivu. Při inzerci fixtury do alveolární kosti předpokládáme vznik ankylozy, tj. přímého kontaktu kosti s povrchem implantátu bez vmezeřených buněk (na úrovni světelného mikroskopu). Tento jev označujeme jako osseointegraci. Na rozdíl od zubu tedy **zcela chybí** infraalveolární parodontální vlákna a **obsah parodontální štěrbiny**. Zvláště významná je nepřítomnost cévního parodontálního plexu. Spojení sliznice s implantátem je téměř identické jako u zubu. Nacházíme zde také spojovací epitel, sulkulární epitel i epitel orální se stejnou funkcí a obdobným

uspořádáním. Nicméně epitel mezi implantátem a okolní sliznicí má spíše charakter tzv. dlouhého spojovacího epitelu. Navíc **epiteliální tkáň** v okolí transmukózní části implantátu **nejsou vyživovány z parodontálního plexu**.

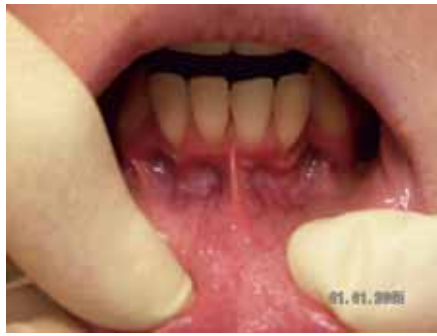Supraalveolární parodontální vlákna nevytvářejí tak bohatý plexus jako v okolí zubu. Chybí zde vlákna analogická dentoperiostálním a dentogingiválním. **Není** zde tedy **vytvoreno spojení s pojivovou tkání** pomocí supraalveolárních parodontálních vazů. Stabilita měkké tkáně v okolí implantátu není podmíněna příslušnými vlákny jdoucími od povrchu implantátu k pojivové tkáni gingivy nebo periostu, ale je spíše tvořena propletením supraalveolárních alveologingiválních a cirkulárních vláken.

Celkově lze měkké tkáň v okolí transmukózní části implantátu charakterizovat jako méně vaskularizované a celulárně méně bohaté oproti tkáním v okolí zubního krčku (6).

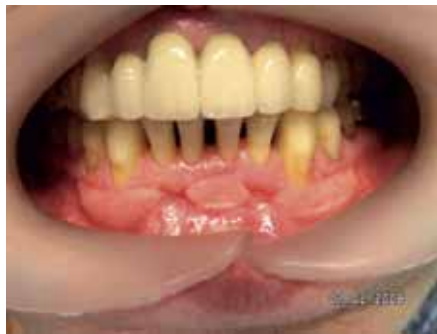Při porovnání výše uvedených anatomických charakteristik v okolí zubu a zubního implantátu je jasné, že tkáň v transmukózní oblasti implantátu je více náchylná k mechanickému a bakteriálnímu traumatu.

Význam připojené gingivy

O významu připojené gingivy v okolí zubu bylo mnoho diskutováno s mnohdy nejednoznačným závěrem (7, 8, 9). Často jsou studie zabývající se významem připojené gingivy omezeny časově nebo malým počtem probandů. Závěr je většinou ten, že při dokonalé orální hygieně, která je spojena s vhodným načasováním recallu, není apikokoronární rozměr podstatný pro odolnost dentogingiválního uzávěru (**obr. 2, 3**). Z praktického hlediska je však nutné si uvědomit, že hygiena ošetřovaných není mnohdy ideální a pravidelný recall je problematický. V současné době uznávaný konsensus je ten, že ve frontální oblasti by měl být apikokoronární rozměr alespoň 2 mm a v distální oblasti alespoň 1 mm (10). Tento údaj



Obr. 2: Tenký biotop gingivy s nedostatkem gingivy připojené a důsledky na parodontu.



Obr. 3: Stabilita epiteliálních štěpů i marginálního parodontu v okolí zubů.

však nezodpovídá vše o gingiválním, respektive parodontálním biotopu, který je určující pro stabilitu marginálních tkání parodontu. Nejvíce objektivně vzhledem ke zdraví marginálního parodontu posuzuje danou situaci Mayardova klasifikace (11).

Obdobná situace je s určením významnosti připojené gingivy v okolí implantátu. Ačkoliv jsou mnohé studie, které neshledávají výhodu přítomnosti připojené gingivy oproti alveolární sliznici v okolí implantátu (12, 13), praktická sledování se liší (14, 15).

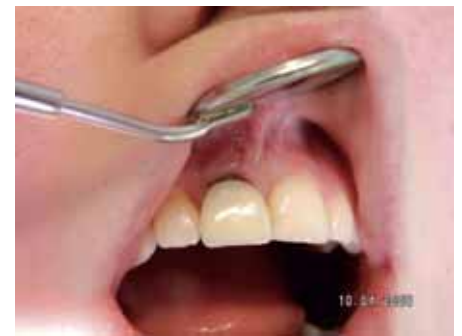Vzhledem ke zjištěným anatomickým poznatkům a nejasným vědeckým závěrům je vhodné uvažovat o dané problematice v tomto logickém sledu:

1. Implantát, stejně jako zub, požaduje nulové mechanické dráždění v krčkové (transmukózní) oblasti.
2. Mechanické dráždění dentogingiválního uzávěru je blokováno dostatečným množstvím připojené gingivy.
3. Dostatečné množství připojené gingivy je v apikokoronárním rozměru 1–2 mm.

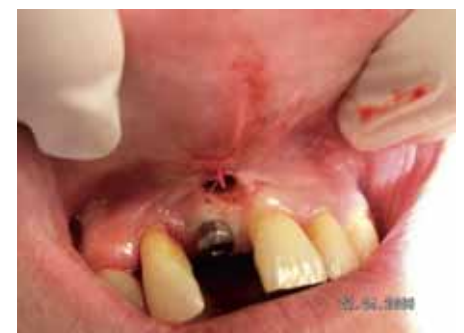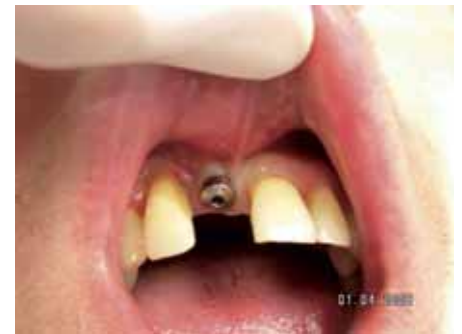4. Připojená gingiva je definována jako část měkké tkáně nasedající na kost.
5. Pokud není přítomna kost, není vytvořena připojená gingiva.

Praktické závěry

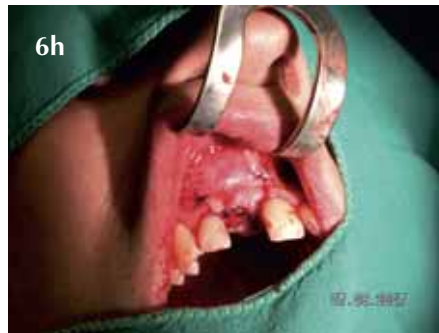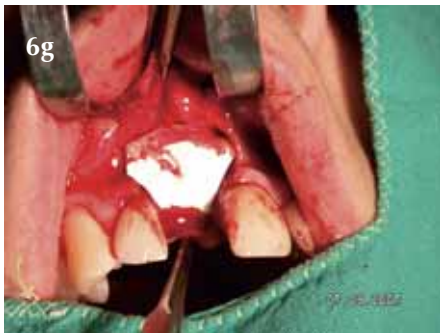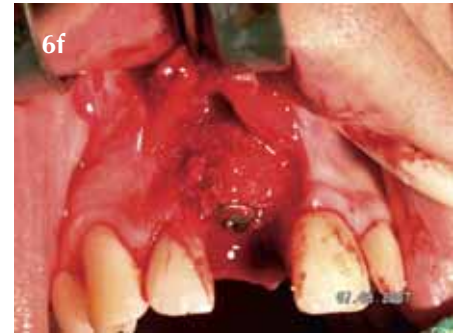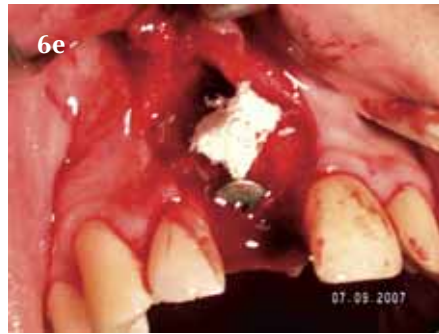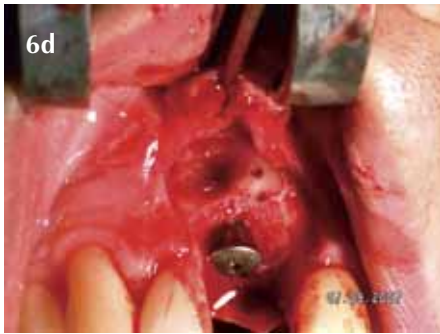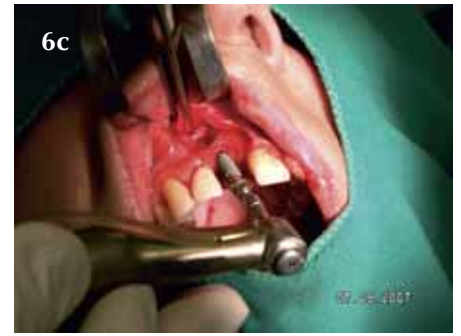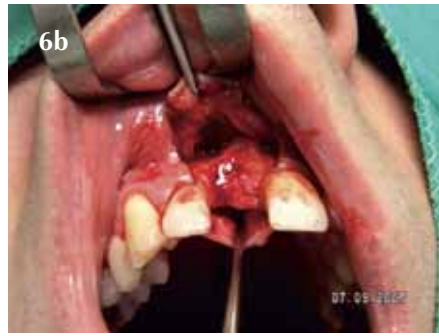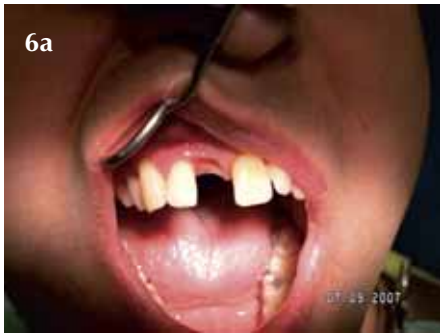Při inzerci implantátu je nutné zhodnotit kostní podklad i množství připojené gingivy naléhající na alveol v okolí implantátu. Zajistit přítomnost alespoň 2 mm připojené gingivy v apikokoronárním směru v transmukózní oblasti implantátu (**obr. 4, 5 a–b**).



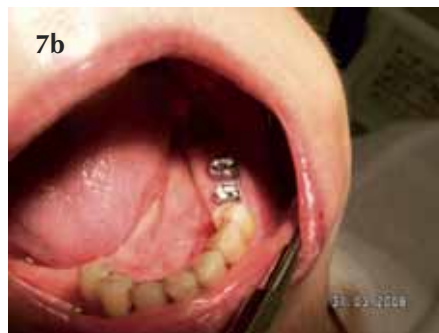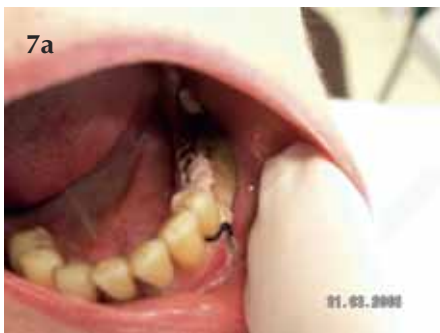Obr. 4: Negativní vliv frenula na implantát regio 11.



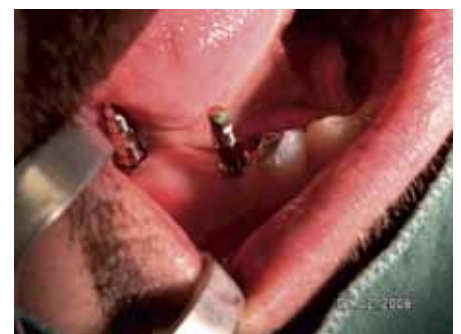
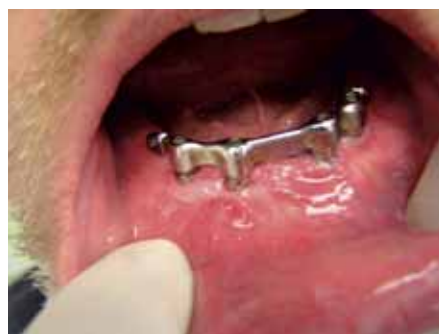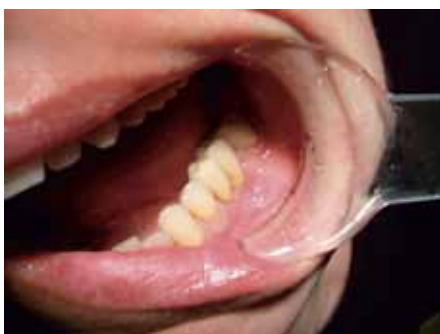Obr. 5 a–b: Řešení negativního vlivu frenula před zhotovením suprakonstrukce.



Obr. 6 a–h: Odložená imediální implantace při nedostatečném kostním podkladu. GBR vestibulárně k implantátu s pomocí bovinního štěpu biooss a porcinní membrány biogide.



Obr. 7 a–b: Stav po otevřené implantaci a apikálním posunu vestibulárně (překryto vocopacem).



Obr. 8: Stav po umístění epiteliálního štěpu k implantátům regio 36.

Obr. 9: Epiteliální štěp u implantátů regio 33, 35 – hybridní náhrada.

Obr. 10: Flapless technika při dostatku alveolu i připojené gingivy.

Při nedostatku kostního podkladu je nutné provést kostní regeneraci (**obr. 6 a–h**). Při dostatku kostního podkladu a nedostatku připojené gingivy provést techniky k její obnově – manipulace s měkkými tkáněmi v době inserce, apikální posun (**obr. 7 a–b**), epiteliální štěp (**obr. 8, 9**). Nelze používat flapless techniku (**obr. 10**) v případech, kdy si nejsme jisti přítomností dostatečného kostního podkladu, nebo v případech, kdy bychom odstranili veškerou připojenou gingivu.

doc. MUDr. Martin Starosta, Ph.D.
vedoucí Oddělení parodontologie
a implantologie
Klinika zubního lékařství LF UP
a FN Olomouc
Palackého 12, 772 00 Olomouc
stamar@tunw.upol.cz

Literatura

1. **Quirynen M and col.** A study of 589 consecutive implants supporting complete fixed prosthesis. *J Prosthet Dent.* 1992, 68, s. 655-663.
2. **Fugazzotto PA and col.** The use of IMZ osseointegrated implants in partially and completely edentulous patients. *Int J Oral Maxillofac Impl.* 1993, 8, s. 617-621.
3. **Lazara RJ and col.** Retrospective multicenter analysis of 3 endosseous dental implants placed over a five-year period. *Clin Oral Implants Res.* 1996, 7, s. 73-83.
4. **Buser D and col.** Long-term evaluation of non-submerged ITI implants. *Clin Oral Implants Res.* 1997, 8, s. 161-172.
5. **Becker W and col.** Clinical and microbiologic findings that may contribute to dental implants failure. *Int J Oral Maxillofac Implants.* 1990, 5, s. 31-38.
6. **Abrahamsson I and col.** The periimplant hard and soft tissue characteristics at different implant systems. *Clin Oral Implants Res.* 1996, 7, s. 212-220.
7. **Miassato M and col.** Gingival condition in area of minimal and appreciable width

of keratinized gingiva. *J Clin Periodontol.* 1977, 4, s. 200-209.

8. **Lang NP, Loe H.** The relationship between the width of keratinized gingiva and gingival health. *J Periodontol.* 1992, 63, s. 623-627.

9. **Carranza FA and col.** Clinical periodontology. W. B. Saunders Co. 2002, 1033 s.

10. **Dřížhal I, Slezák R.** Základy parodontologie. Karolinum, Praha 1993, 182 s.

11. **Starosta M.** Plastická chirurgie parodontu. UP Olomouc 2003, 114 s.

12. **Mericske R.** Clinical evaluation of overdenture restoration supported by osseointegrated titanium implants. *Int J Oral Maxillofac Implants.* 1990, 5, s. 375-383.

13. **Wenstrom J and col.** The influence of the masticatory mucosa on the periimplant soft tissue condition. *Clin Oral Implants Res.* 1994, 5, s. 1-8.

14. **Bauman GR and col.** The peri implant sulcu. *Int J Oral Maxillofac Implants.* 1993, 8, s. 273-280.

15. **Silverstein LH.** The use of free gingival soft tissue to improve the implant/soft tissue interface. *J Oral Implantol.* 1994, 20, s. 36-40.

Způsoby náhrady kostních defektů v implantologii

René Foltán, Gabriela Pavlíková, Karel Klíma, Jiřina Hoffmannová, Marek Vlk, Jiří Šedý
Oddělení maxilofaciální chirurgie, Stomatologická klinika 1. LF UK a VFN Praha

Souhrn: Autoři se ve svém článku zabývají přehledem možností náhrady kostních defektů v maxilofaciální oblasti. Podávají výčet základních a v běžné praxi používaných metod augmentací ztracené kostní tkáně především v implantologii. Vypočítávají výhody použitých metod a zároveň diskutují jejich negativa.

Klíčová slova: kostní defekty, augmentace, implantologie, náhrada kostní tkáně

Úvod

Náhrada ztracených zubů pomocí osseointegrovaných kostních implantátů je v současné době bezesporu zlatým standardem. Podmínkou pro úspěšnou implantaci je nejen výběr vhodného pacienta, klinicky dokonale vyzkoušeného implantologického systému a pozičně přesné umístění fixtur, ale také

dostatečný objem kostní hmoty v implantované oblasti. Dostatek kostní tkáně představuje základní podmínku nejen pro stabilitu implantátů, ale také pro dokonalou estetiku, především červené linie a zejména v esteticky exponovaných úsecích chrupu. Současná implantologie je charakterizována posunem od výhradně funkčního pohledu („aby byl implantát dobře osseointegrovan“) k výrazně estetickému náhledu. Dnes již zdaleka nestačí jen dobře osseointegrované implantáty, ale výsledná protetická práce musí být pokud možno nerozeznatelná od vlastních zubů.

Proto přicházejí augmentační techniky stále častěji ke slovu. V následující stati bychom rádi představili některé, v naší praxi vyzkoušené augmentační techniky a diskutovali jejich indikace, výhody

a nevýhody. Článek si neklade za cíl být ani přehledným referátem, ani odbornou review publikovaných augmentačních postupů. Jedná se o práci, která vznikla na klinickém podkladě a vyjadřuje čistě praktické zkušenosti autorů.

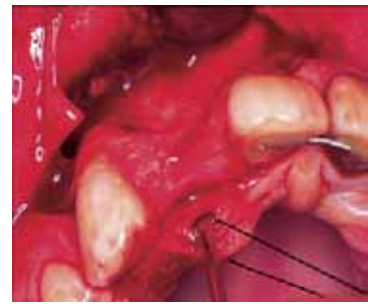Augmentační postupy

Po ztrátě zubu v laterálních úsecích horní čelisti dochází velmi rychle k resorpci alveolární kosti, protože ta již dál není zatěžována okluzními silami a také se progresivně zvětšuje recessus alveolaris sinus maxillaris. Antrum roste a zvětšuje se celý život pacienta od původních několika mikroskopických epitelových čepů u novorozence po velmi prostorné antrum Highmori s téměř papírovými stěnami v seniu. Tento růst je způsoben jednak aktivitou bazálních buněk výstelky a. Highmori – Schneideriánské membrány, kde

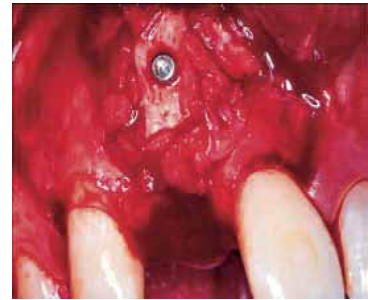
mikroskopicky nalézáme mimo jiné i nespecifické mezenchymální buněčné elementy s velkým potenciálem k různé diferenciaci, ale také i osteoklasty. Dalším faktorem růstu dutiny bude asi i fakt, že v antrum Highmori je oproti normálnímu atmosférickému tlaku stále větší přetlak, asi kolem 0,3 Pa. Estetické požadavky v laterálních úsecích horní čelisti naštestí nejsou tak velké a i u pacientů s vysokou linií a s plným úsměvem málokdy musíme augmentovat alveol vertikálně. Snad jen vyjma případů mnohočetných agenezí zubů nebo velkých traumatických ztrát kostní tkáně. V této oblasti je plně indikována a nejčastěji používána augmentace metodou sinus lift. I přes jisté literární údaje ukazující úspěšnost alternativních metod sinus liftu, jako je uzavřený lift, balóneková modifikace aj., zastáváme velmi konzervativní názor a domníváme se, že laterální otevřený způsob zůstává nepřekonán. Vzhledem k indikacím výše zmíněných alternativních metod, kde je nejdůležitějším předpokladem pokud možno široké a. Highmori bez přítomnosti sept, si myslíme, že výhoda menší invazivnosti těchto metod nepřeváží nad časovou nenáročností a bezkonkurenční možností přímé vizuální kontroly celistvosti Schneideriánské membrány při laterálním přístupu. Pokud se týká oblasti frontální maxily v řezákové a špičákové oblasti, z klinického hlediska rozeznáváme několik základních stavů. Tato oblast je nejvíce esteticky exponována, a proto ji věnujeme maximální pozornost.

A) Stav, kdy máme možnost implantovat do čerstvé extrakční rány. Základním faktorem, zda se rozhodneme pro okamžitou nebo odloženou implantaci, je přítomnost neporušené vestibulární kostní lamely. Pokud je lamela neporušená, řídíme se zásadou, že je jednodušší zachovat současný stav, a provádíme okamžitou implantaci spíše trochu palatinálně umístěným implantátem a vždy augmentujeme okolo fixtury. Po vypreparování osteotomie pro implantát do ní zavádíme měřič hloubky a okolo něj poměrně pod velkým tlakem augmentujeme. Tím

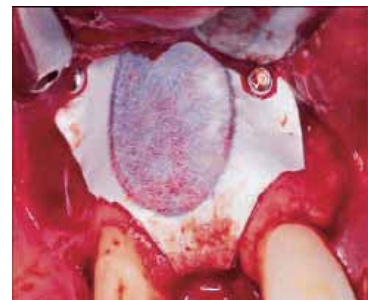si zajistíme, že se augmentační materiál nedostane do hrotu osteotomie a nebude bránit v přesném vertikálním dosazení implantátu při dotahování. **B)** Pokud nalézáme defekt, který nepřesahuje 1/4 obvodu extrakční rány, volíme metodu odložené implantace a augmentujeme modifikovanou metodou dle Tarnowa (1). Ta spočívá v tom, že ihned po šetrné extrakci a pečlivé excochleaci kryjeme zevnitř extrakční vnitřní defekt vestibulární lamely membránou, kterou zastříhujeme do tvaru zmrzlinového kornoutu. Špička jde do extrakční rány a kryje kostní defekt a obnovuje celistvost alveolu. Pak běžným způsobem augmentujeme extrakční ránu a augmentát nakonec uzavřeme v oblasti otvoru v marginální gingivě kruhovou částí odstřižené membrány jakýmsi „kopečkem zmrzliny“, která sedí na kornoutu. Z vestibulární strany ji sklápíme palatinálně a zde ji několika vstřebatelnými stehy šijeme ke gingivě. To je původní Tarnowův popis operace, my ji doplňujeme překrytím této membrány pomocí volného slizničního štěpu získaného „punch“ technikou, který přifixujeme nevstřebatelnými stehy. Po 4–5 měsících zavádíme implantát. **C)** Pokud defekt přesahuje 1/4 odvodu extrakční rány nebo je to defekt vestibulárně po více zubech, odklopujeme vestibulární lalok a metodou řízené kostní regenerace ošetřujeme defekt. Zde je otázkou, jak zajistit dostatečnou prostorovou stálost augmentátu zvláště v oblasti přechodu vestibulární lamely na hřbet alveolu, a to zejména v případech, kdy zuby chyběly delší dobu a nebo je defekt po více zubech. Vždy postupujeme podle přání pacienta a používáme dvě techniky. Požadovaný objem držíme pomocí „onlay“ nebo „sandwich“ kostního štěpu získaného buď z brady, nebo z retromolární krajiny (**obr. 1–5**). Fixujeme ho mikrošrouby, okolo vyplňujeme augmentátem vlastní kostní tkáně a xenotrasplantátu (např. BioOss®) a kryjeme vstřebatelnou membránou. Vždy doplňujeme ještě augmentací měkkých tkání submukózním vazivovým štěpem.



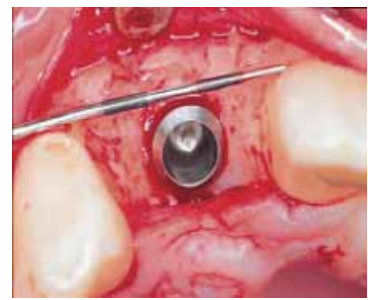Obr. 1: Vestibulární defekt kosti.



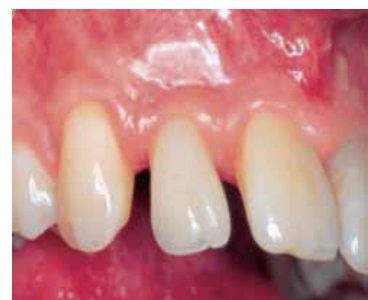Obr. 2: Fixace „onlay“ kostního štěpu.



Obr. 3: Aplikace vstřebatelné membrány.



Obr. 4: Inzerce implantátu do novotvořené kosti.



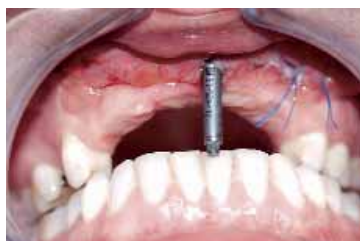Obr. 5: Výsledná protetická práce.

Tato metoda umožňuje implantovat poměrně brzy, asi 4 měsíce po augmentaci. Nemáme však moc dobré zkušenosti s primární stabilitou u implantací do transplantované kosti. Navíc je pacient také zatěžován bolestí a otokem z odběrového místa. Pokud se tomu chce pacient vyhnout, používáme jako „držič objemu“ microplate, který probíhá v místě výše popsaného přechodu vestibulární kompakty ve hřbet alveolu. Pod něj augmentujeme jen xenotransplantát s vlastními kostními vločkami získanými z místa augmentace pomocí scraperu. Tento augmentát překrýváme nevstřebatelnou GoreTexovou membránou s titanovou výztuhou. Implantace je možná v závislosti na velikosti augmentátu zhruba za 6 měsíců, ale je nutno v této fázi počítat i s další operací, kterou je transplantace submukózního vazivového štěpu v době zavádění vhojovacího válečku. Výhodou naopak je, že odpadá nutnost druhého operačního pole – odběrového místa kosti.

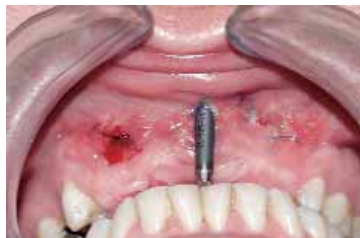D) Pokud je defekt hlavně ve vertikálním směru a pacient ho nechce maskovat kombinací bílé a růžové keramiky, indikujeme vertikální distrakci alveolu (**obr. 6–9**). Víme, že se tato metoda v českých zemích moc neujala, přesto jsme jejími velkými zastánci a poměrně často ji v těchto případech využíváme. Její výhodou spatřujeme především ve velmi malých obtížích pro pacienta, dále v tom, že kost se tvoří biologickým mechanismem a její kvalita je vynikající. V neposlední řadě za velmi podstatný považujeme i fakt, že se při této metodě vytváří také měkké tkáň a především se rozšiřuje vrstva připojené - keratinizované sliznice, která je mnohdy v takovém nadbytku, že nám umožňuje získat dokonalou červenou estetiku.

E) Pokud máme nedostatek kosti především ve vestibuloorálním směru a šířka alveolu je nejméně 60 % plánované šířky implantátu, indikujeme techniku alveolárního splintu. Vždy maximálně jen v oblasti od premolárů k druhým řezákům. Nikdy ne v oblasti centrálních řezáků.

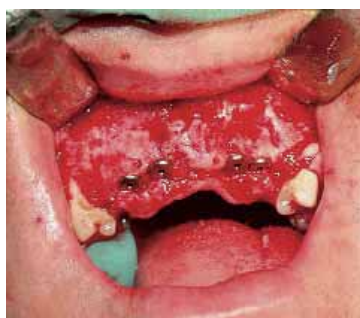F) Pokud se jedná o pacienta s výraznou atrofií celého alveolárního výběžku, který chce řešit svoji situaci komplexně, provádíme augmentaci čelisti „sandwich“ osteotomií Le Fort I



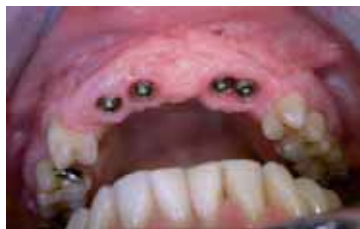Obr. 6: Defekt premaxily s distraktorem in situ.



Obr. 7: Stav po dokončení distrakce.



Obr. 8: Zavedené fixtury do novotvořené kosti.

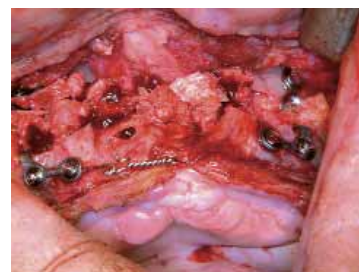

Obr. 9: Stav před připojením fixního můstku.

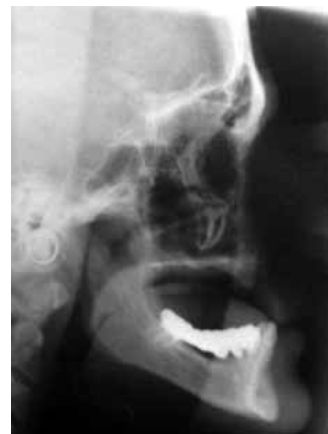s velkým kostním interpozičním štěpem z kyčle (**obr. 10–12**), spíše než mnohočetné „onlay“ kostní štěpy (viz výše). Tato metoda řeší naráz několik problémů:

- Sagitální diskrepanci v pozici koncentricky se resorbujícího horního a excentricky se resorbujícího dolního alveolárního výběžku.
- Červenou estetiku, přináší dostatečný objem kostní tkáň i vertikálně.
- Má výrazně pozitivní estetický efekt na celý obličej. Markantně zlepšuje estetiku střední obličejové třetiny.

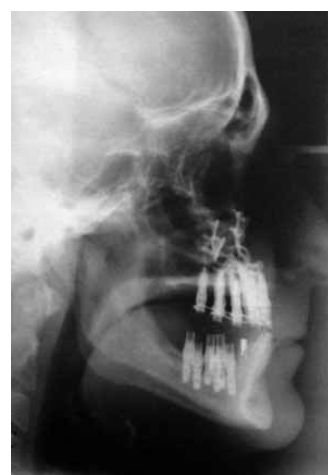Nevýhodou je nutnost hospitalizace, poměrně náročný zákrok a dlouhá doba rekonvalescence chůze po odběru velkého kostního štěpu z kyčle.



Obr. 10: Osteotomie Le Fort I s interponovaným kostním štěpem.



Obr. 11: Stav před Le Fort I.



Obr. 12: Stav po zavedení implantátu.

G) Defekty kosti v oblasti dolní čelisti nevyžadují naštěstí tak výraznou augmentaci, neboť estetické požadavky, zvláště oblasti červené linie, nejsou tak akcentovány. Pokud se jedná o náhradu jednotlivých zubů, i zde se řídíme zásadou neporušené vestibulární kostní lamely se všemi výše popsanými postupy.

H) Pokud se jedná o defekty kosti po mnohočetných extrakcích, kdy došlo k výrazné atrofii alveolárního výběžku dolní čelisti jen ve vestibuloorálním směru a vertikální výška alveolu je dostatečná, nahrazujeme tento defekt nejčastěji

„sandwich“ technikou s autologními kostními štěpy v kombinaci s xenotransplantátem a nevstřebatelnou membránou s přibližně stejným timingem jako u defektů v horní čelisti.

CH) Pokud pacient nechce odběr autologní kosti, osvědčila se nám (a poměrně často ji také používáme) metoda transverzální distrakce alveolární kosti. Operační technika je shodná jako u splintu v horní čelisti, ale vzhledem k tomu, že mandibulární vestibulární kompakta je nepoměrně pevnější a výrazně méně elastická, klasický splint s infrakcí neprovádíme. Bezprostředně po osteotomii zavádíme do kosti horizontální transalveolární distraktor, který fixujeme stehem k nejbližšímu zubu. S týdenní latencí začínáme distrahovat sekvenčně rychlostí asi 0,5 mm denně, takže zhruba za 10 dní je kost distrahována. Ponecháváme distraktor in situ ještě asi 6 týdnů a v jedné době s jeho vyjmutím zavádíme implantáty. Výhodu této metody spatřujeme v poměrně dobrém snášení ze strany pacienta, odpadají obtíže z odběrového místa a mimo kosti zase vytvoříme i širokou vrstvu kvalitní keratinizované sliznice na vrcholu alveolu. Problémem této techniky je omezená možnost zhotovení jakéhokoliv provizoria, protože distraktor je poměrně rozměrný.

I) Pokud je v dolní čelisti potřeba získat nejen šířku, ale také výšku alveolu, je tento požadavek možno naplnit pomocí vertikální alveolární distrakce. Výhodou této metody je opět její poměrně krátké trvání – implantace je možná do 3 měsíců po distrakci, získáme velké množství kvalitní kosti biologickým postupem. Rizika spojená s touto metodou jsou – v porovnání s poměrně velkým nebezpečím infekce transplantovaných velkých kostních bloků – minimální. Také pooperační stabilita získané kosti je vynikající, oproti minimálně 30% resorpci volného kostního transplantátu. Na druhou stranu je nutno konstatovat, že se jedná o metodu poměrně finančně náročnou. Ceny kvalitních alveolárních distraktorů začínají na částkách kolem 20 000 Kč.

Metody využívající stávající kostní hmotu

Na problém nedostatečné kostní hmoty před implantací se můžeme podívat také z opačné strany. Místo augmentace k získání dostatečného nebo ideálního množství kostní tkáně se můžeme pokusit o maximální využití stávající kostní hmoty. Musíme však rezignovat na červenou estetiku. Mezi tyto možné alternativní postupy patří:

1. Používání ultrakrátkých implantátů. Nahrazujeme jimi jak sinus lifty, tak i různé augmentační techniky pro dolní čelist popisované výše. Tato metoda nám může pomoci zejména v laterálních úsecích obou čelistí. Zde nejsou tak akcentována estetická kritéria. Z hlediska stability však musíme použít větší množství implantátů, takže cenová náročnost je srovnatelná s použitím augmentačních metod. Na druhou stranu se zkrátí doba ošetření. V odborné literatuře dokonce existují určité odkazy, že je i v těchto případech možno použít koncept immediate loading (2).

2. Okamžité zatížení je možné také použít v atrofovaných laterálních úsecích horní čelisti při použití naopak velmi dlouhých, laterálně skloněných, zygomatických implantátů (Nobel Zygoma®) kotvených v těle oss zygomaticum. Jejich implantace je však poměrně náročná a jejich vyústění je většinou na palatinální straně horního alveolárního výběžku. Rekonstrukce tak vyžaduje poměrně náročnou protetiku. I ta pro některé pacienty může představovat problémy s adaptací na protetickou fázi a fonetické obtíže.

3. Koncept skloněných implantátů, tentokrát ale mediálně, tzv. All on Four® od Paula Maló (3), který využívá maximální kostní hmotu v oblasti špičákového pilíře maxily, používáme u rehabilitace bezzubých horních čelistí. Podmínkou je, že pacient nemá velké estetické nároky. Tato rychlá metoda má také úspěch u pacientů, kteří jsou limitováni ve svých finančních možnostech.

4. Koncept All on Four® můžeme také aplikovat u pacientů s bezzubou dolní čelistí. Výhody i limitace jsou

v tomto případě shodné s výše popsanou horní čelistí.

5. U komplikovaných případů je někdy výhodné využít CT navigovanou implantologii. Pomocí dokonalé CT analýzy a přesně zhotovené chirurgické šablony můžeme také maximálně využít stávající kostní hmotu k inzerci implantátů. V současné době jsou v ČR komerčně dostupné systémy Simplant nebo Nobel Guide. I když klinicky se tato metoda jeví jako přesná, některé vědecké práce ukazují opak. Sumací různých chyb – od špatného CT vyšetření, přes chyby ve zhotovení chirurgické šablony, až po operační nepřesnosti, zvláště s fixací chirurgické šablony a vrtací technikou – dochází k velmi velkým nepřesnostem. Publikované údaje dokládají úhlovou chybu až 9° a chybu v pozici implantátu až 2,5 mm. I když tuto metodu považujeme za progresivní a pro pacienta velmi příjemnou, její nevýhody mimo výše zmíněných nepřesností spatřujeme v nesmyslně vysoké ceně softwaru, vrtáčků i konečného chirurgického splintu.

Závěr

Současné poznatky umožňují zvládnutí téměř jakékoliv situace, kdy chceme pacienta rehabilitovat pomocí osseointegrovaných implantátů, ale nemáme dostatek kostní hmoty. Výše popsané metody považujeme za klinicky dobře proveditelné s přesně předvídatelným výsledkem.

MUDr. René Foltán, Ph.D., FEBOMFS

*Oddělení maxilofaciální chirurgie
1. LF UK a VFN Praha*

*U Nemocnice 2, 128 00 Praha 2
e-mail: foltan@email.cz*

Literatura

- Froum S, Cho SC, Elian N, Rosenberg E, Rohrer M, Tarnow D.** Extraction sockets and implantation of hydroxyapatites with membrane barriers: a histologic study. *Implant Dent.* 2004 Jun;13(2):153-64.
- Maló P, de Araújo Nobre M, Rangert B.** Short implants placed one-stage in maxillae and mandibles: a retrospective clinical study with 1 to 9 years of follow-up. *Clin Implant Dent Relat Res.* 2007 Mar;9(1):15-21.
- Maló P, de Araújo Nobre M, Rangert B.** Implants placed in immediate function in periodontally compromised sites: a five-year retrospective and one-year prospective study. *J Prosthet Dent.* 2007 Jun;97(6 Suppl):S86-95.